

## <sup>99m</sup>Tc-MIBI-SPECT 与定位 CT 融合显像诊断孤立性肺结节的价值

周友俊<sup>1)</sup>, 邓智勇<sup>2)</sup>, 刘长江<sup>3)</sup>, 李高峰<sup>2)</sup>, 向旭东<sup>2)</sup>, 贾莉<sup>2)</sup>, 刘超<sup>2)</sup>

(1) 昆明医科大学附属延安医院核医学科, 云南昆明 650051; 2) 昆明医科大学第三附属医院核医学科, 云南昆明 6500112; 3) 承德医学院附属医院核医学科, 河北承德 067000)

**[摘要]** **目的** 探讨 <sup>99m</sup>Tc-MIBI SPECT 与 CT 融合显像对孤立性肺结节 (SPN) 的鉴别诊断价值. **方法** 对 39 例 SPN 患者行 <sup>99m</sup>Tc-MIBI-SPECT 与定位 CT 融合显像, 对显像结果进行定性及半定量分析, 并根据最终诊断结果, 判定该显像方法对 SPN 的鉴别诊断价值. **结果** 39 例 SPN 患者中 13 例为恶性 SPN, 26 例良性 SPN. <sup>99m</sup>Tc-MIBI-SPECT 与定位 CT 融合显像定性分析对 SPN 良恶性鉴别诊断灵敏度 92.31% (12/13), 特异性 88.46% (23/26), 准确性 89.74% (35/39), 阳性预测值 80% (12/15), 阴性预测值 95.83% (23/24). 受试者工作特征 (ROC) 曲线分析显示: 以 <sup>99m</sup>Tc-MIBI 早期摄取比值 (EUR)  $\geq 1.474$  为鉴别 SPN 良恶性界值, 灵敏度 100%, 特异性 76.90%; 以 <sup>99m</sup>Tc-MIBI 延迟摄取比值 (DUR)  $\geq 1.38$  为鉴别 SPN 良恶性界值, 灵敏度 100%, 特异性 76.90%. **结论** <sup>99m</sup>Tc-MIBI-SPECT 与定位 CT 融合显像对 SPN 的鉴别诊断有较高的临床价值.

**[关键词]** <sup>99m</sup>Tc-MIBI; 体层摄影术; 孤立性肺结节; 肺肿瘤

**[中图分类号]** R817.4; R734.2 **[文献标识码]** A **[文章编号]** 2095-610X (2014) 01-0042-05

## Diagnosis Value of <sup>99m</sup>Tc-MIBI-SPECT and CT Fusion Imaging in Solitary Pulmonary Nodules

ZHOU You-jun<sup>1)</sup>, DENG Zhi-yong<sup>2)</sup>, LIU Chang-jiang<sup>3)</sup>, LI Gao-feng<sup>2)</sup>, XIANG Xu-dong<sup>2)</sup>, JIA Li<sup>2)</sup>,  
LIU Chao<sup>2)</sup>

(1) Dept. of Nuclear Medicine, The Affiliated Yan'an Hospital of Kunming Medical University, Kunming Yunnan 650051; 2) Dept. of Nuclear Medicine, The 3rd Affiliated Hospital of Kunming Medical University, Kunming Yunnan 650118; 3) Dept. of Nuclear Medicine, The Affiliated Hospital of Chengde Medical College, Chengde Hebei 067000, China)

**[Abstract]** **Objective** To investigate the diagnosis value of <sup>99m</sup>Tc-MIBI SPECT and CT fusion imaging in the differential solitary pulmonary nodule (SPN). **Methods** Thirty-nine patients with SPN underwent <sup>99m</sup>Tc-MIBI-SPECT and positioning CT fusion imaging, and the imaging results were carried on the qualitative and semi-quantitative analysis. The diagnostic value of the imaging method for SPN was judged according to the results of the final diagnosis. **Results** Of 39 cases with SPN, 13 cases were malignant and 26 cases were benign. The diagnostic sensitivity, specificity, accuracy, negative predictive value and positive predictive value of <sup>99m</sup>Tc-MIBI-SPECT positioning CT fusion imaging qualitative analysis in benign and malignant SPN was 92.31% (12/13), 88.46% (23/26), 89.74% (35/39), 80% (12/15) and 95.83% (23/24), respectively. Receiver operating characteristic (ROC) curve analysis showed: using <sup>99m</sup>Tc-MIBI early uptake ratio (EUR)  $\geq 1.474$  as the critical value for identification of the benign and malignant SPN, the sensitivity and specificity was 100% and 76.90%, respectively; using <sup>99m</sup>Tc-MIBI delayed uptake ratio (DUR)  $\geq 1.38$  as the critical value, the sensitivity and specificity was 100% and 76.90%. **Conclusion** The method of <sup>99m</sup>Tc-MIBI-SPECT and positioning

**[基金项目]** 国家自然科学基金资助项目 (30660212; 81160401)

**[作者简介]** 周友俊 (1973~), 男, 云南昆明市人, 医学硕士, 副主任医师, 主要从事核医学临床工作.

**[通讯作者]** 邓智勇. E-mail: dengzhiyongkm@yahoo.com.cn

CT fusion imaging has a high clinical value in the differential diagnosis of SPN.

[**Key words**] Technetium Tc  $^{99m}$  sestamibi; Tomography; Solitary pulmonary nodule; Lung cancer

孤立性肺结节 (solitary pulmonary nodule, SPN) 是肺癌较为常见的早期形态学表现. 大约 1/3 SPN 可根据其典型放射学形态学特征进行良恶性鉴别, 另 2/3 需进行侵入性检查以进一步明确诊断<sup>[1]</sup>. 准确、时鉴别 SPN 的良恶性具有重要的临床价值, 既不延误恶性肿瘤患者的手术时机, 又可以避免良性肺部病变因行胸部手术而带来的手术相关并发症. FDG-PET/CT 融合显像鉴别 SPN 良恶性是目前研究热点, 然而,  $^{18}\text{F}$ -FDG 作为一种非特异性显像剂对某些 SPN 的诊断价值有限, 有时仍需联合其它影像学检查方法. 特别是大多数中小城市医疗机构无法配置 PET/CT, 更需寻找其它有价值的 SPN 的鉴别诊断方法. 本研究对 39 例 SPN 患者行  $^{99m}\text{Tc}$ -MIBI SPECT 与定位 CT 融合显像, 分析该显像方法对孤立性肺结节的鉴别诊断价值, 以期 SPN 患者寻找一种实用、廉价的鉴别诊断方法.

## 1 资料与方法

### 1.1 研究对象

2008 年 12 月至 2011 年 10 月 CT 发现 SPN 39 例, 根据 CT 征像不能确定其良恶性, 为进一步明确诊断而行  $^{99m}\text{Tc}$ -MIBI-SPECT 与定位 CT 融合显像. 其中男 22 例, 女 17 例, 年龄 37~77 岁, 平均  $(56.13 \pm 11.12)$  岁. 孤立性肺结节定义为完全被肺实质包绕的直径 3 cm 以内的单发圆形或类圆形不透亮病灶, 无淋巴结肿大和肺不张或肺炎<sup>[2]</sup>. 所有患者行检查前 1 个月内未进行有创性检查和治疗. SPN 直径为 0.60~2.98 cm, 平均  $(1.78 \pm 0.77)$  cm, 病灶位于肺上叶 17 例, 中叶 5 例, 下叶 17 例. 确立诊断依据术后病理 ( $n=21$ )、细针吸取细胞 ( $n=4$ )、2 a 以上 CT 随访 ( $n=8$ ) 及药物治疗后临床-放射学随访 ( $n=6$ ).

### 1.2 $^{99m}\text{Tc}$ -MIBI-SPECT 与定位 CT 融合显像

方法:  $^{99m}\text{Tc}$  和 MIBI 分别由北京原子高科股份有限公司、北京师宏药物研制中心提供,  $^{99m}\text{Tc}$ -MIBI 放化纯  $>95\%$ . SPECT-CT 仪为 Infinia Vc HawKeye (美国通用电气公司). 注射  $^{99m}\text{Tc}$ -MIBI 前, 受检者行经鼻腔导管吸氧, 初始氧流量为 5 L/min, 逐渐增加至 10 L/min (2 例受检者对高流量氧出现较为明显不适反应, 最高氧流量为 7 L/min), 于 10 L/min 维持吸氧 8 min 后于肺部

病灶对侧肘静脉注射  $^{99m}\text{Tc}$ -MIBI 740 MBq, 继续吸氧 2 min<sup>[3-5]</sup>. 注射显像剂后 10 min、2 h 分别行早期和延迟 SPECT-CT 断层融合显像, SPECT 配低能高分辨平行孔准直器. 采集参数: 能峰 140 Kev, 窗宽 20%, 矩阵 128 × 128, 放大倍数 1.0, 30 s/帧, 360° 采集; CT 扫描电流 2.5 mA, 电压 140 kV, 旋转速度 2.6 r/min. 扫描范围包括整个肺部. SPECT 断层衰减校正及重建由仪器自带软件 Automatic 有序子集最大期望值迭代 (ordered-subsets expectation maximization, OSEM) 自动处理, 鹰眼测定体积 (Volumetric for HawKeye) 进行 SPECT 和 CT 影像融合, SPECT 断层层厚 4.42 mm.

### 1.3 影像定性判断标准及半定量分析

以目测法定性与半定量法相结合分析融合图像. 选取 SPN 放射性最高的层面勾画 ROI, 以对侧相应肺组织为对照, 用敏感度、特异度、准确率、阳性预测值和阴性预测值表示定性分析结果. 半定量分析: 记录 ROI 平均放射性计数比, 即早期摄取比值 (early uptake ratio, EUR) 和延迟摄取比值 (delayed uptake ratio, DUR).

### 1.4 统计学分析

显像结果定性分析用灵敏度、特异性、准确性、阳性预测值和阴性预测值表示. 统计软件, 对计数资料采用卡方检验, 对良、恶性肺部病灶的  $^{99m}\text{Tc}$ -MIBI 早期摄取比值 (EUR)、延迟摄取比值 (DUR) 的比较应用独立样本  $t$  检验, 以  $\bar{x} \pm s$  及 95% CI 表示<sup>[6]</sup>. 并对 EUR、DUR 的诊断效率进行受试者工作特征曲线 (receiver operating characteristic curve, ROC) 分析.

## 2 结果

### 2.1 2 组患者的 $^{99m}\text{Tc}$ -MIBI-SPECT 与定位 CT 融合显像结果

39 例 SPN 患者, 13 例恶性肺部病灶 (肺腺癌 7 例, 肺鳞癌 3 例, 小细胞肺癌 1 例, 喉癌转移灶 1 例, 乳腺恶性纤维组织细胞瘤转移灶 1 例), 26 例良性肺部病灶 (结核 7 例, 肺部炎症 7 例, 纤维组织增生性 2 例, 错构瘤 1 例, 慢性化脓性炎 1 例, 2 a 以上结节大小保持稳定的未定病因 SPN 8 例).  $^{99m}\text{Tc}$ -MIBI-SPECT 与定位 CT 融合显像对 SPN 良恶性鉴别诊断灵敏度 92.31% (12/13)、特

异性 88.46% (23/26)、准确性 89.74% (35/39)、阳性预测值 80% (12/15)、阴性预测值 95.83% (23/24)。

### 2.2 2 组患者的良恶性 SPN 对 99mTc-MIBI 的摄取比值比较

良恶性 SPN 对 99mTc-MIBI 的摄取比值 (图 1): (1) EUR: 恶性 SPN 为 (2.18 ± 0.58) (95% CI: 1.83, 2.53), 良性 SPN 为 (1.28 ± 0.41) (95% CI: 1.11, 1.44), 两者差异有统计学意义 (P < 0.01); (2) DUR: 恶性 SPN 为 (2.34 ± 0.50) (95% CI: 2.04, 2.64), 良性 SPN 为 (1.36 ± 0.62) (95% CI: 1.11, 1.60), 两者差异有统计学意义

(P < 0.01)。

### 2.3 EUR 和 DUR 的 ROC 曲线分析

<sup>99m</sup>Tc-MIBI-SPECT 与定位 CT 融合显像 EUR 和 DUR 的 ROC 曲线图 (图 2): EUR ROC 曲线下面积 0.92, 曲线下面积与 AZ=0.5 比较, 差异有统计学意义 (P < 0.01), 以 Youden 指数最大为切点, 确定 EUR ≥ 1.474 时, 对应灵敏度 100%, 特异性 76.90%。DUR 曲线下面积 0.923, 曲线下面积与 AZ=0.5 比较, 差异有统计学意义 (P < 0.01), 以 Youden 指数最大为切点, 确定 DUR ≥ 1.38, 对应灵敏度 100%, 特异性 76.90%。

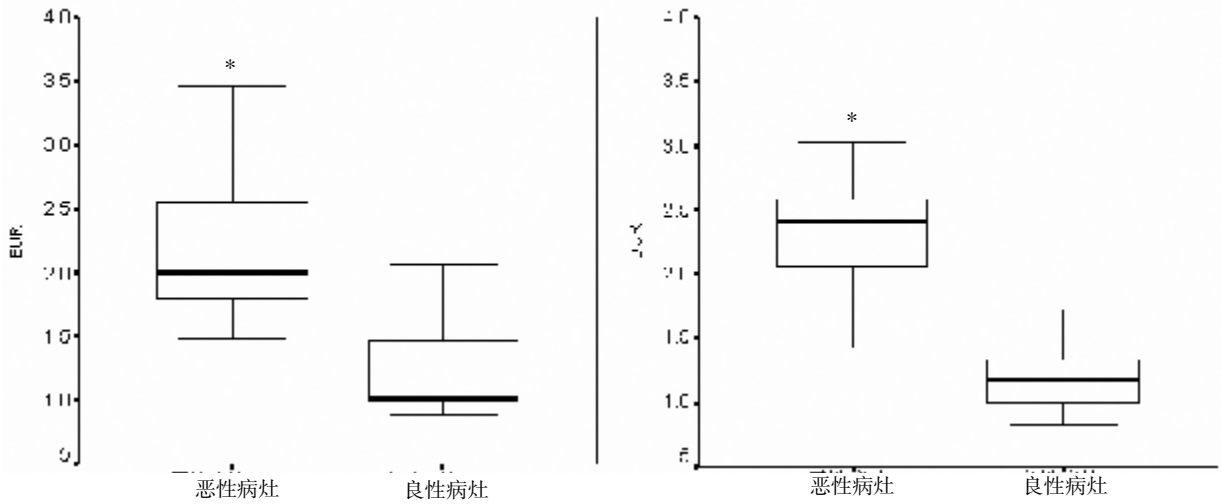


图 1 恶性与良性 SPN 摄取 99mTc-MIBI 的 EUR (左图) 及 DUR (右图) 箱线图

Fig. 1 EUR (the left) and DUR (the right) box plots of benign and malignant SPN 与良性比较, P < 0.01.

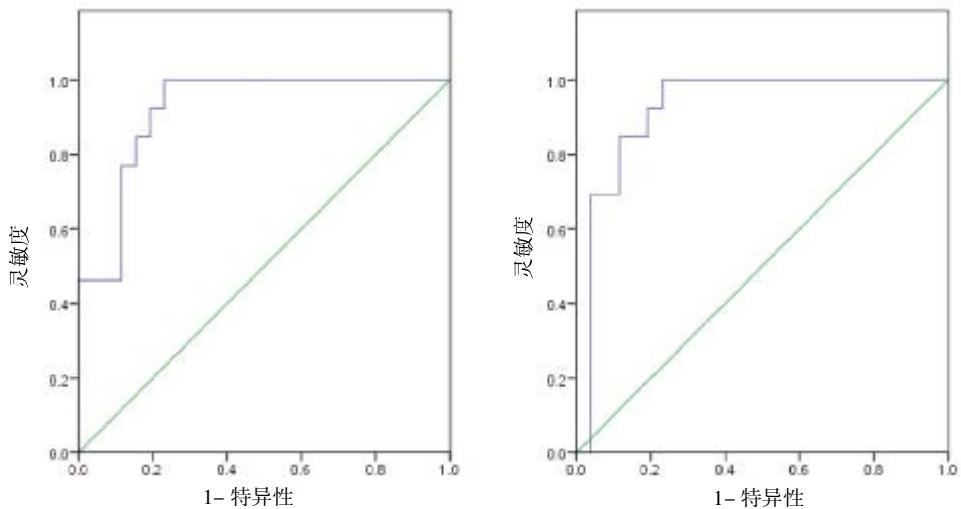


图 2 EUR (左图) 及 DUR (右图) 的 ROC 曲线图

Fig. 2 The ROC curve charts of EUR (the left) and DUR (the right)

### 3 讨论

$^{99m}\text{Tc}$ -MIBI 是一种非特异亲肿瘤显像剂, 通过细胞膜内外的跨膜电位差进入细胞, 受线粒体内外膜的电梯度驱动进入线粒体. 由于基因突变, 肿瘤细胞的跨膜电位差及线粒体内外膜的电梯度增加,  $^{99m}\text{Tc}$ -MIBI 在恶性肿瘤细胞中的聚集浓度较正常细胞增高约 10 倍<sup>[7]</sup>. 另外, 恶性肿瘤细胞代谢率增加, 常伴随线粒体数量增加<sup>[8]</sup>. 线粒体是能量代谢的主要部位, 就像  $^{18}\text{F}$ -FDG 在细胞中聚集程度反映细胞葡萄糖代谢状况,  $^{99m}\text{Tc}$ -MIBI 在细胞中的聚集程度可部分反映该细胞的能量代谢状况<sup>[9]</sup>, 因此,  $^{99m}\text{Tc}$ -MIBI 可作为鉴别 SPN 良恶性的一种显像剂. Sergiacomi 等<sup>[10]</sup>研究表明,  $^{99m}\text{Tc}$ -MIBI-SPECT/CT 融合显像对 SPN 诊断灵敏度、特异性、准确性、阳性预测值和阴性预测值均在 90% 以上. 在参阅相关文献<sup>[11-13]</sup>的基础上, 本文对  $^{99m}\text{Tc}$ -MIBI-SPECT 与定位 CT 融合显像鉴别 SPN 良恶性进行了分析.

本研究结果显示  $^{99m}\text{Tc}$ -MIBI-SPECT 与定位 CT 融合显像在鉴别 SPN 良恶性方面有一定价值.

$^{99m}\text{Tc}$ -MIBI-SPECT 与定位 CT 融合显像组对 SPN 的诊断效率与 Sergiacomi 等<sup>[10]</sup>研究结果基本一致. Santini M 等<sup>[14]</sup>曾报道  $^{99m}\text{Tc}$ -MIBI-SPECT 与  $^{18}\text{F}$ -FDG-PET 对不定性肺部病灶具有相似的诊断能力. 在本研究中, 笔者专注于 SPN, 因为 SPN 病灶常局限于肺组织, 早期鉴别可为恶性肺部病灶患者提供手术缓解的机会; 另外, 本研究采用  $^{99m}\text{Tc}$ -MIBI-SPECT 与定位 CT 影像融合, 虽然本研究入选病例 SPN 并无明显良性或恶性 CT 影像学特征, 但是 CT 影像不仅能为肺部病灶精确定位以避免将非病灶部位的放射性浓聚误判为肺部病灶<sup>[14]</sup>, 而且能为 SPECT 影像衰减校正.  $^{99m}\text{Tc}$ -MIBI-SPECT 与定位 CT 影像融合后对 SPN 诊断的灵敏度均较既往文献报道<sup>[14]</sup>有所提高 (分别为 92.31% Vs 83.30%, 96.55% Vs 88.80%), 可能与本研究对象中恶性病例较多有关.

$^{99m}\text{Tc}$ -MIBI-SPECT 与定位 CT 融合显像对 SPN 的诊断都具有较高的阴性预测值, 与相关文献<sup>[10,13]</sup>一致. 2 组研究分别出现 1 例假阴性患者 (均为肺腺癌). 本结果表明: 对于  $^{99m}\text{Tc}$ -MIBI-SPECT 与定位 CT 融合显像为阴性大多数患者, 可在一定程度上避免不必要的有创手术.

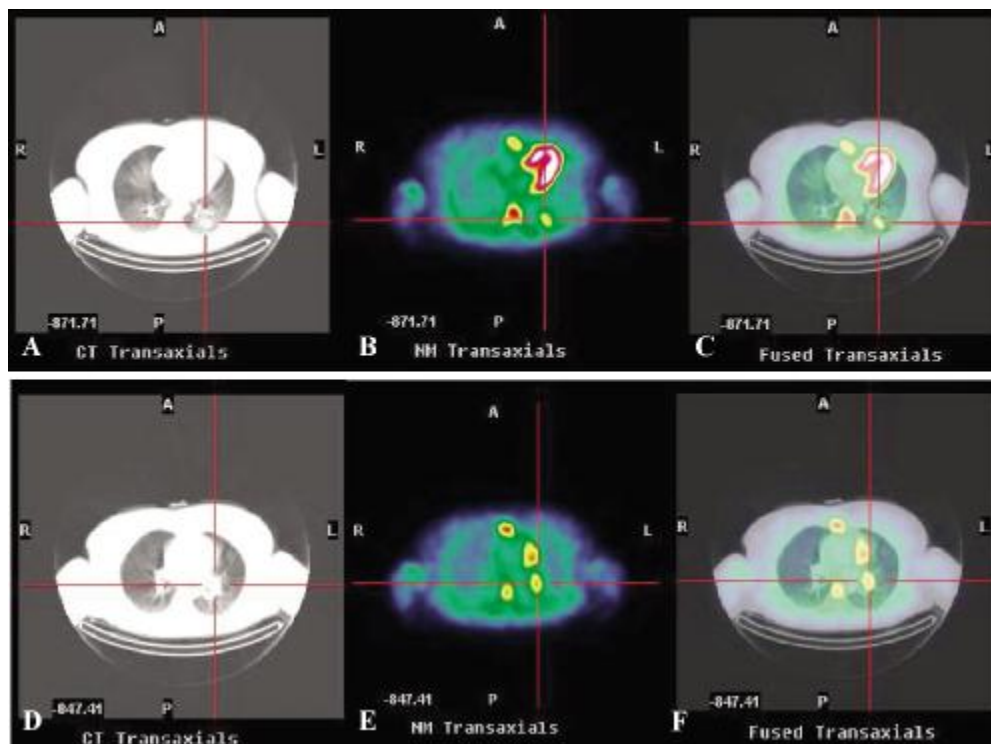


图 3 患者: CT 影像 (肺窗 A、D)、 $^{99m}\text{Tc}$ -MIBI-SPECT 影像 (B、E) 和  $^{99m}\text{Tc}$ -MIBI-SPECT 与定位 CT 融合显像 (C、F)

Fig. 3 Patients: CT images (lung window A, D),  $^{99m}\text{Tc}$ -MIBI-SPECT images (B, E) and  $^{99m}\text{Tc}$ -MIBI-SPECT and CT fusion imaging positioning (C, F)

半定量分析结果表明:无论早期还是延迟相,恶性 SPN 聚集  $^{99m}\text{Tc}$ -MIBI 均高于良性 SPN,说明  $^{99m}\text{Tc}$ -MIBI 在恶性肿瘤细胞中的浓聚较多;以  $\text{EUR} \geq 1.474$  为界值,灵敏度 100%,特异性 80%,曲线下面积 0.92;以  $\text{DUR} \geq 1.38$ ,对应灵敏度 100%,特异性 76.90%,曲线下面积 0.923,ROC 曲线分析提示  $^{99m}\text{Tc}$ -MIBI 对良恶有较高的诊断价值。 $^{99m}\text{Tc}$ -MIBI-SPECT 与定位 CT 融合显像组,3 例恶性患者出现肺门灶性放射性浓聚(代表性病例影像见图 3),术后病理均证实为淋巴结转移灶。由于  $^{99m}\text{Tc}$ -MIBI-SPECT 与定位 CT 融合显像在肺门和/或纵隔淋巴结的探测能力有限,且仅部分研究对象有手术病理结果,因此本研究不能得出肯定性的结论。但是,因为肺门和/或纵隔淋巴是否受累对于恶性 SPN 的临床分期十分重要, $^{99m}\text{Tc}$ -MIBI-SPECT 与定位 CT 融合显像对于确定纵隔和/或肺门淋巴结转移的应用价值将是下一步研究的重点。

总之,本研究显示, $^{99m}\text{Tc}$ -MIBI-SPECT 与定位 CT 融合显像在鉴别 SPN 良恶性方面有一定价值, $^{99m}\text{Tc}$ -MIBI-SPECT 与定位 CT 融合显像可作为 SPN 良恶性鉴别诊断的一个有用的显像方法。

### [参考文献]

- [1] FERRAN N, RICART Y, LOPEZ M, et al. Characterization of radiologically indeterminate lung lesions:  $^{99m}\text{Tc}$ -depreotide SPECT versus  $^{18}\text{F}$ -FDG PET [J]. Nucl Med Commun, 2006, 27(6):507-514.
- [2] 刘长江,董燕玉.  $^{99m}\text{Tc}$ -depreotide 显像对肺部病灶的鉴别诊断价值 [J]. 国际放射医学核医学杂志, 2009, 33(2):79-82.
- [3] 刘长江,张庆,张旭,等. 吸氧  $^{99m}\text{Tc}$ -MIBI SPECT 与定位 CT 结合对肺部病灶的鉴别诊断价值 [J]. 中华核医学杂志, 2010, 30(4):232-236.
- [4] GOULD M K, FLETCHER J, IANNETTONI M D, et al. Evaluation of patients with pulmonary nodules: when is it lung cancer?: ACCP evidence-based clinical practice guidelines (2nd edition) [J]. Chest, 2007, 132(3 Suppl): 108-130.
- [5] CERMIK T F, ALTIAY G, FIRAT M F, et al. Assessment of  $^{99m}\text{Tc}$  sestamibi tumor tissue uptake under the influence of increased arterial oxygen saturation [J]. Nucl Med Biol, 2005, 32(2):165-170.
- [6] MACDONALD K, SEARLE J, LYBURN I. The role of dual time point FDG PET imaging in the evaluation of solitary pulmonary nodules with an initial standard uptake value less than 2.5 [J]. Clin Radiol, 2011, 66(3):244-250.
- [7] MORETTI J L, HAUET N, CAGLAR M, et al. To use MIBI or not to use MIBI? That is the question when assessing tumour cells [J]. Eur J Nucl Med Mol Imaging, 2005, 32(7): 836-842.
- [8] YKSEL M, ERMİK T F, DOANAY L, et al.  $^{99m}\text{Tc}$ -MIBI SPET in non-small cell lung cancer in relationship with Pgp and prognosis [J]. Eur J Nucl Med Mol Imaging, 2002, 29:876-881.
- [9] FURUTA M, NOZAKI M, KAWASHIMA M, et al. Monitoring mitochondrial metabolisms in irradiated human cancer cells with  $^{99m}\text{Tc}$ -MIBI [J]. Cancer Lett, 2004, 212(1): 105-111.
- [10] SERGIACOMI G, SCHILLACI O, LEPORACE M, et al. Integrated multislice CT and Tc- $^{99m}$  Sestamibi SPECT-CT evaluation of solitary pulmonary nodules [J]. Radiol Med, 2006, 111(2):213-224.
- [11] SANTINI M, FIORELLO A, MANSI L, et al. The role of technetium- $^{99m}$  hexakis-2-methoxyisobutyl isonitrile in the detection of neoplastic lung lesions [J]. Eur J Cardiothorac Surg, 2009, 35(2):325-331.
- [12] SCHUURMANS M M, ELLMANN A, BOUMA H, et al. Solitary pulmonary nodule evaluation with  $^{99m}\text{Tc}$ -methoxy isobutyl isonitrile in a tuberculosis-endemic area [J]. Eur Respir J, 2007, 30(6):1 090-1 095.
- [13] KIM S K, ALLEN-AUERBACH M, GOLDIN J, et al. Accuracy of PET/CT in characterization of solitary pulmonary lesions [J]. J Nucl Med, 2007, 48(2):214-220.
- [14] SANTINI M, FIORELLI A, VICIDOMINI G, et al. F-18-2-fluoro-2-deoxyglucose positron emission tomography compared to technetium- $^{99m}$  hexakis-2-methoxyisobutyl isonitrile single photon emission chest tomography in the diagnosis of indeterminate lung lesions [J]. Respiration, 2010, 80(6):524-533.

(2013-10-14 收稿)