

## 早孕期阴道流血的超声检查诊断分析

赵兴元, 卢丽娟, 魏芳, 仝蕊, 雷俊华  
(昆明市妇幼保健院超声科, 云南昆明 650031)

[关键词] 早孕期; 阴道流血; 超声检查

[中图分类号] R445.1 [文献标识码] A [文章编号] 1003-4706(2013)01-0131-02

早孕期(孕12周以前)阴道流血的原因较多,流血较少多属正常早孕生理改变,流血少并逐渐增多者多属流产,异位妊娠、妊娠滋养细胞疾病等也会引起阴道流血,但临床对胚胎情况难于准确判断和处理,超声检查大多能直观准确判断胚胎情况。笔者对107例孕早期阴道流血者进行了阴道或腹部超声检查,报道如下。

### 1 资料与方法

107例早孕期阴道流血妇女,年龄21~38岁(平均28岁),停经33~84d,出血量少,点滴样,或少于平时月经量,伴或不伴下腹痛,临床初诊为先兆流产,异位妊娠待排。行超声检查。

应用日本阿洛卡a-10, a-5, 美国PHILIPS IU-22彩色多普勒超声仪,经阴道探头频率7.5MHz,经腹部探头频率3.5MHz。检查方法:经阴道超声检查患者排空膀胱,取截石位,经腹超声检查适度充盈膀胱,仰卧位。检查子宫、双侧附件及盆腔,仔细观察子宫,卵巢,附件区,宫内有无孕囊,孕囊形态、位置,孕囊内有无胚芽或胚胎,有无卵黄囊,胚芽或胚胎有无原始心管搏动或胎心搏动,卵巢旁有无包块或孕囊,有无宫腔及盆腔积液,宫腔回声等。认真测量子宫、卵巢、孕囊、胚芽或胚胎、卵黄囊大小,测量包块大小,宫腔积液范围,盆腔积液的深度或范围等。

### 2 结果

107例阴道流血者中正常妊娠,未发现异常45例占42.06%,先兆流产40例占37.38%,不全流

产6例占5.61%,难免流产5例占4.67%,过期流产5例占4.67%,异位妊娠4例占3.7%,妊娠滋养细胞疾病2例占1.87%。

正常妊娠早孕声像图:妊娠囊形态饱满,轮廓完整,卵黄囊可见,胎芽大小符合孕周,原始心管或胎心搏动正常。

先兆流产声像图:妊娠囊在宫腔内位置正常或低置,其形态正常或欠规则,可呈“C”形;子宫壁与胎膜间出现新月形无回声区;可显示正常的卵黄囊、胎芽回声及原始心管搏动(见图1)。

难免流产声像图:妊娠囊无增长或增长缓慢,位置下移,形态不规则,萎缩、边缘模糊;子宫壁与胎囊间局限性无回声区增大,卵黄囊消失或过大,胚胎或胎儿形态不整,多无胎心搏动。

不全流产声像图:妊娠囊形态不整或塌陷,囊内无正常的胚胎结构;多数无妊娠囊显示,可见宫腔内残留胎盘组织呈团块状中等回声,周围被无回声区包绕,宫颈管可扩张,其中出现不规则无回声区及中低回声。

过期流产声像图:子宫增大,但小于相应孕周;胚胎或胎儿、胎盘失去正常形态,呈中、低、高水平点状或团状回声,散在分布于宫腔内;有的孕囊枯萎,无正常胚胎结构及心管搏动。

异位妊娠声像图:子宫稍大,宫腔内未见孕囊,回声增多,于宫外见孕囊或混合肿块,盆腔内见积液或无积液。

妊娠滋养细胞疾病声像图:子宫明显大于孕周,宫腔内充满大小不等的暗区似“蜂窝”状,未见孕囊及胚胎(见图2)。

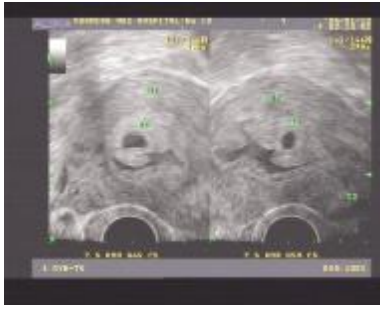

图1 先兆流产声像图

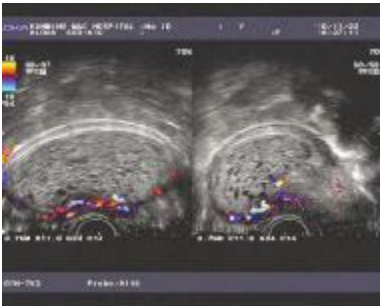


图2 滋养细胞疾病声像图

### 3 讨论

阴道流血是病理产科流产的主要表现之一，妊娠12周前发生者称早期流产。以胚胎因素中的胎儿染色体异常为常见因素，约占50%<sup>[1]</sup>。染色体异常是自然流产的最常见因素，其他原因如有毒物质、急性传染病、内分泌疾病等也可造成流产<sup>[2]</sup>。流产时的病理变化多为胚胎及胎儿先死亡，然后底蜕膜出血或胎盘后出血，形成胎盘后血肿。有时底蜕膜海绵层出血坏死或有血栓形成也会造成胎儿死亡。妊娠8周前，胎盘绒毛发育不成熟，未紧密种

植在子宫蜕膜，故流产时妊娠物易从子宫壁剥离完全排出。8周后，胎盘绒毛已发育良好，与子宫蜕膜紧密连接，故流产时妊娠物不易从子宫壁剥离，排出常不完全。

妊娠时发生阴道流血是病理产科中最常见的表现。早期、准确地判断出阴道流血的原因是产科医生和超声医生所关注的问题，单纯依靠临床表现和实验室检查，往往不易准确及时地对引起阴道出血的疾病作出正确诊断。早孕期阴道流血原因很多，主要原因有：正常妊娠病理生理改变、流产、异位妊娠、妊娠滋养细胞疾病等，经阴道超声检查对早孕期阴道流血的原因多能明确诊断，超声检查能对孕囊的位置、形态、大小，有无胎芽，卵黄囊，进行观察、分析。可判断孕妇是否是正常妊娠还是异常妊娠；异常妊娠中是先兆流产，还是不全流产、难免流产、过期流产、异位妊娠、妊娠滋养细胞疾病等，超声检查诊断孕早期阴道流血能给临床处理提供科学信息<sup>[3]</sup>。

孕早期阴道流血要根据超声检查结合实验室检查，临床表现来诊断流血原因，不要轻易只根据超声检查图像作出诊断，必要时1周复查较为可靠。

#### [参考文献]

- [1] 鲁红主编. 妇科超声检查[M]. 北京:人民军医出版社,2011:108.
- [2] 吴乃森,接连利,杨博. 腹部超声诊断与鉴别诊断学[M]. 第2版. 北京:科学技术出版社,2003:457.
- [3] 何爱武,杨文坤. 孕早期阴道流血的超声诊断分析[J]. 临床超声医学杂志,2002,4(3):178.

(2012-12-05 收稿)