

## 外侧斜方肌肌皮瓣在修复舌癌、口底癌切除术后组织缺损中的应用

黎明<sup>1)</sup>, 王琰<sup>2)</sup>, 马开宇<sup>1)</sup>, 王卫红<sup>1)</sup>, 付帅<sup>1)</sup>

(1) 昆明医科大学附属口腔医院 口腔颌面外科, 云南昆明 650031; 2) 西安交通大学口腔医院 口腔颌面外科, 陕西西安 710043)

**[摘要]** **目的** 探讨外侧斜方肌肌皮瓣在即刻整复舌癌口底癌术后组织缺损中的临床应用. **方法** 对2007年9月至2012年12月间在昆明医科大学附属口腔医院口腔颌面外科采用带动静脉血管蒂的外侧斜方肌肌皮瓣即刻修复舌癌或口底癌术后组织缺损病例15例, 进行临床回顾和术后定期随访, 总结该肌皮瓣手术技巧. **结果** 外侧斜方肌肌皮瓣全部成活, 舌、口底缺损修复后取得较满意的功能和外形. **结论** 外侧斜方肌肌皮瓣手术成功率高, 有临床应用价值.

**[关键词]** 舌癌; 口底癌; 外侧斜方肌肌皮瓣

**[中图分类号]** R739.86 **[文献标识码]** A **[文章编号]** 1003-4706(2013)04-0082-04

## Application of Lateral Trapezius Myocutaneous Flap in Reconstruction of Tissue Defect after Resection of Carcinoma of Floor of Mouth or Tongue

LI Ming<sup>1)</sup>, WANG Yan<sup>2)</sup>, MA Kai-yu<sup>1)</sup>, WANG Wei-hong<sup>1)</sup>, FU Shuai<sup>1)</sup>

(1) Dept. of Oral and Maxillofacial Surgery, The Affiliated Stomatological Hospital of Kunming Medical University, Kunming Yunnan 650031; 2) Dept. of Oral and Maxillofacial Surgery, Stomatological Hospital, Xi'an Jiaotong University, Xi'an Shanxi 710043, China)

**[Abstract]** **Objective** To investigate the application of lateral trapezius myocutaneous flap in reconstruction of tissue defect after resection of carcinoma of floor of mouth or tongue. **Methods** From September 2007 to December 2012, pedicled lateral trapezius myocutaneous flaps were used to repair the tissue defect after resection of carcinoma in 15 patients with carcinoma of floor of mouth or tongue who were treated in the Dept. of Oral and Maxillofacial Surgery of the Affiliated Stomatological Hospital of Kunming Medical University. The patients were followed up regularly and the clinical data of them were reviewed to summarize the skills in tissue repair with lateral trapezius myocutaneous flap. **Result** All trapezius myocutaneous flaps survived, tongue or floor of mouth defect repair got satisfactory function and appearance. **Conclusion** This study suggests that lateral trapezius myocutaneous flap has high success rate in tissue defect repair after resection of carcinoma of floor of mouth or tongue, and deserves clinical application.

**[Key words]** Carcinoma of tongue; Carcinoma of floor of mouth; Lateral trapezius myocutaneous flap

舌癌/口底癌是口腔颌面外科常见多发病, 在我国约占口腔颌面部恶性肿瘤的32.3%, 欧美国家报道约占头颈恶性肿瘤的21%~52%, 均居于首

位. 由于舌癌/口底癌具有恶性程度高, 早期即可出现颈淋巴结转移等特点, 多数学者强调对此类癌的手术治疗应行舌、口底、颌、颈联合根治术,

**[基金项目]** 云南省科技厅-昆明医科大学联合专项基金资助项目 (2010CD216)

**[作者简介]** 黎明 (1966~), 男, 海南琼海市人, 医学硕士, 副主任医师, 主要从事口腔颌面外科临床工作.

**[通讯作者]** 王琰. E-mail:linchuangxiool@163.com

目前主流观点是根据 TNM 分期决定是否做根治性颈清术或功能性颈清术。但如何同期修复舌体和口底缺损是口外医生面临的一个难题, 根据缺损的大小、医师的技术特点及供区选择, 临床上常见的有: (1) 不做皮瓣修复, 直接拉拢缝合; (2) 带蒂肌皮瓣修复如胸大肌皮瓣、斜方肌皮瓣等; (3) 游离皮瓣或游离肌皮瓣修复如腹直肌皮瓣、前臂皮瓣、股前外侧皮瓣等。自 1979 年 McCraw<sup>[1]</sup>首次报道使用上斜方肌肌皮瓣修复头颈肿瘤术后缺损以来, 该皮瓣在口腔颌面外科得到广泛的应用, 并引申出一些改良术。笔者采用外侧斜方肌肌皮瓣进行舌癌/口底癌术后口底缺损修复, 取得满意的临床效果, 现报告如下。

## 1 资料与方法

### 1.1 一般资料

收集自 2007 年 9 月至 2012 年 12 月在昆明医科大学附属口腔医院口腔颌面外科进行治疗的舌癌/口底癌患者共 15 例, 其中男 9 例, 女 6 例, 年龄 34~79 岁, 平均 55 岁, 10 例病灶只侵犯患侧一侧, 5 例病灶范围越过中线至对侧, 并不同程度侵犯口底肌肉及牙龈甚至颌骨, 致舌运动受限, 语言、咀嚼等功能障碍, 伴有患侧颈部区域淋巴结肿大等症状, 术前均行常规活检, 病理诊断 13 例为鳞状细胞癌, 2 例为腺样囊性癌。手术采用舌口底颌颈联合根治术并用颈横动静脉为主血管蒂的外侧斜方肌肌皮瓣进行即刻修复。供区皮瓣面积根据缺损大小而定, 大多设计为 8 cm × 6 cm 或 6 cm × 4 cm 左右。

### 1.2 手术方式

术前 B 超或血管造影 CT 测定颈横动脉部位、长度、直径等, 或仅用扪诊法简单测量, 用记号笔于患者体表标记出颈横动脉的走行方向, 为术中确定斜方肌肌皮瓣制备的部位、大小提供依据。15 例患者均设计颈清扫术联合切口, 患者患肩垫高, 常规消毒铺巾, 显露术区, 常规设计颈淋巴组织清扫术类矩形切口线, 于斜方肌前缘中下 1/3 处设计外侧斜方肌肌皮瓣 (图 1)。沿设计切口线切开皮肤、皮下组织、颈阔肌并翻起皮瓣, 行颈淋巴组织清扫, 本组病例均行根治性颈清术, 优点在于根治性颈清必须切除胸锁乳突肌及颈内静脉, 有利于彻底清除颈淋巴组织, 这就在降低颈淋巴转移可能的同时, 还有助于显露颈横动静脉; 副神经则尽量保

留; 在椎前筋膜浅面找寻颈横动静脉, 游离、保护 (图 2)。沿斜方肌肌皮瓣设计切口线切开皮肤、皮下组织至肌层, 这时要根据颈横动静脉进出斜方肌的具体位置在直视下调整斜方肌肌皮瓣的制备切口, 不能拘泥于术前的画图, 应尽量让血管从皮瓣的中份进出皮瓣, 这样才有利于血管蒂和皮瓣的安全。于斜方肌深面肌膜外锐性分离皮瓣, 充分游离远心端, 术中注意皮瓣的厚度, 确保血管蒂进入皮瓣而不是相互分离, 虽然斜方肌皮瓣的皮下脂肪较少, 皮肤与斜方肌结合较紧密, 但仍要注意避免皮瓣与肌层分离导致破坏皮瓣的穿枝血供, 所以在制备皮瓣过程中, 要缝合皮肤和肌肉数针, 做临时固定。获取皮瓣后, 供区缺损先覆盖纱布, 待最后和颈清切口一起缝合关闭切口。之后切除原发灶, 根据具体情况的不同, 做舌、口底、颌骨 (含牙) 等的切除, 应注意无瘤操作, 避免肿瘤在口腔或颈部的脱落或种植, 切除原发灶时距瘤体外 1~1.5 cm 处切除病变组织, 为皮瓣就位良好有可能需切除部分的下颌骨及附属牙齿, 但尽量保留下颌骨下缘的连续性。将已备好的斜方肌肌皮瓣自下颌骨内侧穿入口内 (图 3), 皮肤与缺损区残留组织边缘粘膜缝合, 深部肌肉与残余口底肌缝合以消灭死腔, 创面置引流管, 从而形成新口底或新舌覆盖创面。关闭所有伤口后行气管切开术以保证呼吸道安全。术后颈部制动并偏向患侧, 避免损伤血管蒂而影响皮瓣血供。

## 2 结果

本组病人经随访证实全部存活, 但有 1 例患者出现远处转移。所移植的斜方肌皮瓣全部成活。无论术中是否切除副神经, 患者肩部活动功能基本正常, 术后均能抬肩或举手。皮瓣供区无明显斜方肌萎缩。口底及舌软组织缺损修复后取得较满意的功能和外形, 但言语及饮食功能差异较大, 一般是切除的原发灶越大, 术后语音吞咽功能越差。术后长期随访, 口底皮瓣创缘愈合良好, 色泽接近正常组织, 皮瓣皮肤多有粘膜化趋势 (图 4)。

昆明医科大学附属口腔医院用外侧斜方肌肌皮瓣修复过 1 例全舌、全口底切除术所致巨大缺损获得成功 (图 5~7)。由此可证, 这种肌皮瓣对于最复杂和困难的舌、口底缺损, 也能胜任。

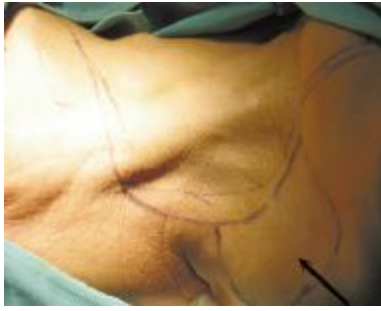

图 1 箭头为预画的斜方肌制备图，与颈清术距型切口相连，最后可一次性关闭伤口，无需植皮

Fig. 1 The arrows show the original drawing of incision of trapezius myocutaneous flap and rectangular incision of radical neck dissection, no need to make skin-grafting when suturing the incision

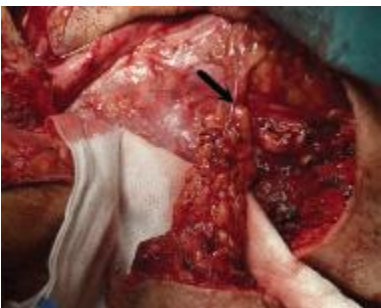

图 2 箭头所指为颈横动脉及刚制备好的斜方肌肌皮瓣

Fig. 2 The arrow shows the transverse cervical artery and the well-done trapezius myocutaneous flap

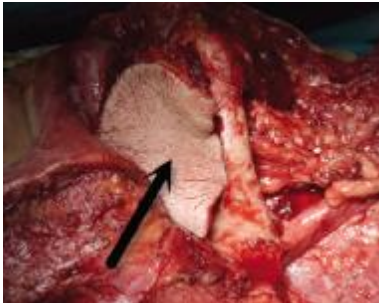


图 3 箭头所指为已转移至口底的斜方肌肌皮瓣，右侧下颌骨已作部分切除

Fig. 3 The arrow shows the trapezius myocutaneous flap transferred to the floor of mouth, and the right mandible was partly removed

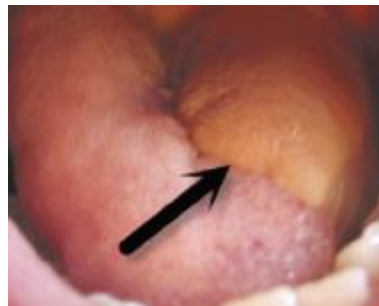

图 4 左半舌切除后用斜方肌肌皮瓣修复，术后 1 a

Fig. 4 The photo shows 1 year after the surgery trapezius myocutaneous flap was in good state while left tongue was removed because of resection of carcinoma

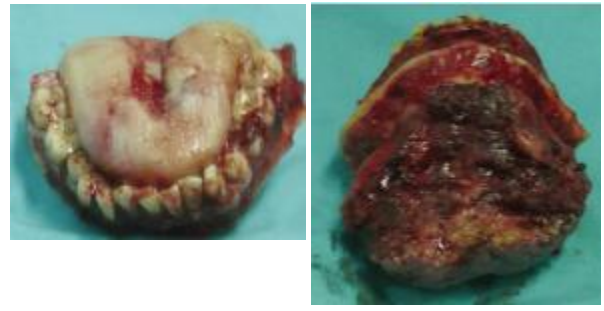


图 5 切下的全口底、全舌、所有下颌牙及部分下颌骨

Fig. 5 The photo shows the whole floor of mouth, whole tongue, all lower tooth and part of mandible bone after resection

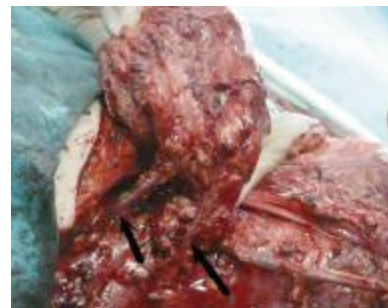

图 6 左箭头示皮瓣回流静脉，注入锁骨下静脉；右箭头示颈横动静脉。双静脉为皮瓣提供了高质量的血液回流通道

Fig. 6 The arrow shows double venous return to guarantee trapezius myocutaneous flap more safer than average

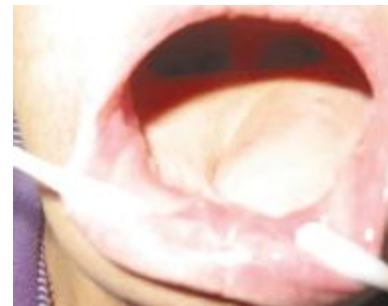

图 7 后复查，斜方肌皮瓣愈合良好，新口底及“舌”形成

Fig. 7 The photo shows trapezius myocutaneous flap formed to new floor of mouth and "tongue" after the 1 year later of the surgery

### 3 讨论

斜方肌肌皮瓣是临床修复口腔颌面部软组织缺损较为简便的皮瓣选择，该组织瓣厚薄适中且柔韧，无毛，与颈面部皮肤颜色质地相似且组织丰厚，肌皮瓣厚度和大小适合颌面部肿瘤术后修复较大凹陷性缺损；血供丰富，动静脉解剖相对

恒定但要注意可能的变异,颈横动脉是斜方肌的主要供养血管<sup>[2]</sup>,最长可游离11 cm左右,一般约为8 cm,国内外报道较多的下斜方肌瓣血管蒂甚可游离至13 cm<sup>[3]</sup>,因此可修复颌面大部分区域的组织缺损,特别适合于修复较远部位的组织缺损,且肌肉血管蒂的旋转不受颈横动静脉及肩胛背动静脉变异的影响.血管管径较粗,故术后成活率较高;术中要求肩部垫高并变换体位,外侧斜方肌瓣则解决了此问题—术中不用像制备下斜方肌皮瓣那样得改换体位,术前垫好肩即可;文献还报道过大的供区有可能需植皮关闭创口,但笔者即使是修复全舌全口底缺失也没有遇到此类情况;同时少数患者颈横动脉缺失,则无法选择该瓣;术中易损伤颈外静脉,破坏血液回流,影响皮瓣成活或导致修复失败等;在制备中,还要注意区分颈横动脉和肩胛上动脉的区别,后者常低于锁骨平面<sup>[4]</sup>.但总体而言,此皮瓣多数情况下不需使用显微血管外科技术,因此对医生的操作要求低于游离皮瓣移植.

斜方肌肌皮瓣属于中型肌皮瓣,切取时对身体创伤远远少于胸大肌皮瓣,而且其血供要明显好于胸大肌皮瓣,因此笔者认为其比胸大肌皮瓣可靠.斜方肌肌皮瓣组织量丰富,能够修复舌缺损,同时填充口底组织缺失(如口底癌往往需切除下颌舌骨肌方能保证切够原发灶),此皮瓣血供较为恒定可靠,术中可以先解剖血管再行组织瓣的切取,供区与颈淋巴组织清扫术在同一手术野内,采用改良类矩形切口既有利于剥离皮瓣,又利于颈淋巴组织清扫及方便关闭供区,一举数得,在关闭颈清扫术联合切口时,术者通过充分游离周围皮下,全部病例都无需植皮,多数一期愈合,少数病例因张力因素致二期愈合.

以往学者都将斜方肌肌皮瓣归类为带蒂肌皮瓣,但经昆明医科大学附属口腔颌面外科实践,斜方肌肌皮瓣也可以制作成游离皮瓣加以使用.笔者认为,当出现以下情况,可以考虑将颈横动脉从蒂

部切断,然后将其与颌外动脉或甲状腺上动脉进行吻合:(1)颈横动脉长度小于8 cm,致皮瓣转移后连接不到受区;(2)患者颈部过长,颈横动脉长度虽大于或等于8 cm但皮瓣仍距受区远;(3)术中制备皮瓣时不慎将颈横动脉误切断;(4)术中不慎将回流静脉损伤或误断;(5)颈横动脉从臂丛下内方穿过.有1例患者出现了动脉误断;但回流静脉完好,于是术中果断将皮瓣上的颈横动脉吻合于颌外动脉上,术后皮瓣成活良好.

随着对斜方肌肌皮瓣解剖学和临床应用的深入研究<sup>[5]</sup>,使该皮瓣的临床应用更近完善.斜方肌肌皮瓣手术简单、成功率高,易于开展.既可单独应用,又可复合应用,通常带蒂使用,但在特殊情况下还可以游离使用,为头颈肿瘤术后组织缺损修复提供了理想的皮瓣.本研究采用斜方肌皮瓣整复颌面部术后缺损,功能及外形恢复良好,并发症少,外观和颜色均能为患者所接受.减轻了患者的心理负担,提高了其生存质量,值得临床推广应用.

#### [参考文献]

- [1] MCCRAW J B, MAGEE W P J R, KALWAIC H. Uses of the trapezius and sternomastoid myocutaneous flaps in head and neck reconstruction [J]. *Plastic and Reconstructive Surgery*, 1979, 63(1):49-57.
- [2] 温玉明. 头颈部的修复重建[M]. 上海:第二军医大学出版社, 2005:453.
- [3] 于红敏, 宋维铭. 下斜方肌肌皮瓣解剖学特点及在头面颈部缺损修复中的移植应用前景[J]. *中国组织工程研究与临床康复*, 2008, 12(18):3 553-3 556.
- [4] 方东海, 李主一, 李其训, 等. 外侧斜方肌皮瓣[J]. *中国烧伤创疡杂志*, 1991, 2:36-40.
- [5] 展望, 徐杰, 蔡用清, 等. 颈横动脉为蒂斜方肌肌皮瓣的应用解剖[J]. *医学信息*, 2006, 19(3):467-469.

(2013-02-04 收稿)