

声辐射力脉冲成像声触诊组织定量技术在桥本甲状腺炎中的应用

宗绍云¹⁾, 徐 嵘¹⁾, 王君芳¹⁾, 熊现菊¹⁾, 张 燕²⁾

(1) 云南省第一人民医院, 云南昆明 650032; 2) 昆明医科大学图书馆, 云南昆明 650500)

[摘要] **目的** 探讨声辐射力脉冲成像 (acoustic radiation force imaging, ARFI) 声触诊组织定量 (VTQ) 技术在桥本甲状腺炎 (Hashimoto's thyroiditis, HT) 中的应用价值. **方法** 应用 ARFI 成像 VTQ 技术, 对 42 例桥本甲状腺炎患者和 30 例正常对照组甲状腺组织进行超声弹性量化监测, 将 HT 患者甲状腺组织与正常甲状腺组织的横向剪切波速度 (SWV) 进行比较. **结果** HT 患者的甲状腺组织不同部位剪切波速度均高于正常对照组, 差异有统计学意义 ($P < 0.05$). HT 患者甲状腺组织剪切波速度在不同部位间两两间比较差异均无统计学意义 ($P > 0.05$). 绘制 ROC 曲线, 以甲状腺组织 SWV = 2.33 m/s 为截点诊断 HT 的敏感性为 87%, 特异性为 83%. **结论** ARFI 成像 VTQ 技术可对甲状腺组织的质地行定量检测, 可作为桥本甲状腺炎的一项辅助诊断.

[关键词] 超声; 桥本氏甲状腺炎; 声辐射力脉冲成像

[中图分类号] R445.1 **[文献标识码]** A **[文章编号]** 2095-610X (2015) 11-0068-03

The Application Value of Acoustic Radiation Force Imaging in Diagnosing the Hashimoto's Thyroiditis Cases

ZONG Shao-yun¹⁾, XU Rong¹⁾, WANG Jun-fang¹⁾, XIONG Xian-ju¹⁾, ZHANG Yan²⁾

(1) *The First People's Hospital of Yunnan Province, Kunming Yunnan 650032*; 2) *Library of Kunming Medical University, Kunming Yunnan 650500, China*)

[Abstract] **Objective** To quantitatively assess the application value of acoustic radiation force imaging (ARFI) in the detection of Hashimoto's thyroiditis. **Methods** 42 patients with and 30 Hashimoto's thyroiditis healthy people were assigned into group A and group B respectively, and ARFI was used to measure the shear wave velocities (SWV) of thyroid lobes between these two groups. The results of these two groups were compared. **Results** The value of SWV between these two groups was significantly different ($P < 0.05$). The sensitivity and specificity of SWV (cut-off value = 2.33 m/s) in diagnosing HT were 87% and 83% respectively. **Conclusion** The texture of carotid throid lobes can be detected quantitatively by using ARFI, which can be treated as an assistant diagnostic measure.

[Key words] Ultrasonography; Hashimoto's thyroiditis; Acoustic radiation force imaging

桥本甲状腺炎 (Hashimoto's thyroiditis, HT) 是自身免疫性甲状腺炎中最常见的临床类型, 典型病例可根据患者临床症状及甲状腺功能检测中甲状腺球蛋白抗体和甲状腺抗微粒体抗体做出临床诊断, 困难的是临床不典型病例容易漏诊或误诊. 声辐射脉冲成像技术 (acoustic radiation force imaging, ARFI) 是一种无创定量评估组织弹性硬

度的成像技术, 已广泛应用于临床^[1-3]. 在甲状腺疾病中, 弹性成像技术目前关于甲状腺结节良恶性的鉴别研究报道较多^[4], 对弥漫性甲状腺病变的研究报道较少. 本文通过 ARFI 技术测量 HT 患者的甲状腺组织的剪切波速度 (shear wave velocities, SWV), 旨在探讨 ARFI 成像 VTQ 技术在 HT 中的初步应用价值.

[项目基金] 云南省教育厅科学研究基金资助项目 (2011Z046)

[作者简介] 宗绍云 (1963~), 男, 云南昆明市人, 医学硕士, 副教授, 主要从事临床超声诊断和研究工作.

[通讯作者] 张燕. E-mail: 798171572@qq.com

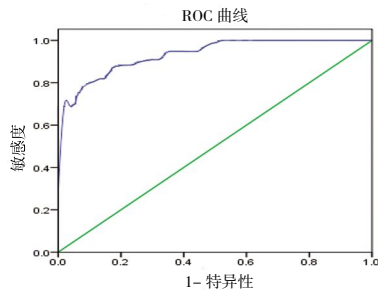


图 3 SWV 的 ROC 曲线

Fig. 3 ROC curve of SWV

桥本甲状腺炎是一种破坏甲状腺腺体组织的特异性自身免疫疾病, 是甲减最常见的病因, HT 患者晚期超声表现可出现典型“网格状”改变, 但是早期超声表现并不典型, 仅表现为低回声, 彩色多普勒超声可表现为血流增加, 仅从二维超声及彩色多普勒超声^[4]难以确诊早期 HT. 超声弹性成像是根据不同组织间弹性系数不同, 受外力压迫组织变形程度不同而较客观地反映组织软硬度的新技术, 又被称为声触诊. 但是以往超声弹性成像技术所提供的信息均为定性或半定量的指标, 不能对甲状腺实质弹性硬度进行定量评估. ARFI 包括声触诊组织成像技术 (VTI) 和声触诊组织量化技术 (VTQ). VTI 技术与传统弹性成像技术类似, 只能对组织弹性定性或半定量评估, 而 VTQ 技术可以计算出组织弹性成像量化值, 由探头向受检区域组织发射推进脉冲, 组织受力后产生纵向压缩和横向振动, 从而计算受检区域组织的横向剪切波速度, VTQ 技术能通过 SWV 反映组织的软硬程度^[5], 组织的硬度越大, SWV 也越高, 相反组织的硬度越小, SWV 也越低.

本研究应用 ARFI 成像 VTQ 技术分别测定 HT 组与正常对照组甲状腺组织的 SWV 值, 从而初步评估 2 组甲状腺组织的弹性特征. HT 组甲状腺组织不同部位 SWV 平均值为 (2.44 ± 0.38) m/s, 正常对照组 SWV 平均值为 (1.72 ± 0.26) m/s, HT 组甲状腺组织不同部位 SWV 平均值均高于正常对照组, 差异有统计学意义 ($P < 0.05$), 这和组织的 SWV 与其弹性系数呈反比的结论相符. HT 患者由于腺体组织间质内淋巴细胞和浆细胞大量弥漫性浸润, 导致正常滤泡破坏直至萎缩, 滤泡结构破坏, 间质纤维组织增生, 纤维化程度不断发展, 硬度逐渐增加, 因此 SWV 值也会增高. 根据 ROC 曲线可知, 当曲线下最大面积为 0.935 时, SWV 节点值 = 2.33 m/s, 其诊断 HT 的敏感性为 87%.

特异性为 83%, 阳性预测值为 89.8%. 阴性预测值为 97.3%, 笔者可以应用 ARFI 成像 VTQ 技术根据 SWV 的大小对甲状腺组织的质地进行量化, 并可以根据 SWV 值对疾病做出鉴别诊断. 国外研究报道^[6]正常甲状腺组织 SWV 平均值为 (2.07 ± 0.44) m/s, 桥本甲状腺炎患 SWV 平均值为 (2.68 ± 0.50) m/s, $P < 0.001$, 差异有统计学意义, 本研究结果与国外文献报道的研究结果基本相符. 但文献报道的正常对照组与 HT 组 SWV 平均值比本研究稍高, 可能正常对照组甲状腺组织的软硬程度与研究对象个体、年龄、性别等各方面因素相关, 而 HT 患者因病程时间长短不同, 甲状腺纤维化的程度不同, 组织软硬程度也不同.

ARFI 成像 VTQ 技术具有操作简单, 无创, 可以重复检查且能定量判断甲状腺组织的质地等优点. 但本研究中患者甲状腺组织弹性硬度与病程、药物治疗、甲状腺功能等是否有相关性, 还有待进一步研究. 运用 ARFI 成像 VTQ 技术能定量反映 HT 患者甲状腺组织与正常甲状腺组织的弹性硬度特征, 对于不典型 HT 病例可以更客观评估弹性硬度, 对 HT 诊断可能有一定帮助.

[参考文献]

- [1] CHO S H, LEE J Y, HAN J K, et al. Acoustic radiation force impulse elastography for the evaluation of focal solid hepatic lesions: preliminary findings [J]. *Ultrasound Med Biol*, 2010, 36(10): 202-208.
- [2] ZHAI L, MADDEN J, FOO W C, et al. Acoustic radiation force impulse imaging of human prostates ex vivo [J]. *Ultrasound Med Biol*, 2010, 36(10): 576-588.
- [3] FAHEY B J, NELSON R C, BRADWAY D P, et al. In vivo visualization of abdominal malignancies with acoustic radiation force elastography [J]. *Physics in medicine and biology*, 2008, 53(1): 279.
- [4] 龚继军, 孙德胜, 胡正明, 等. 声辐射力脉冲成像技术在甲状腺占位性病变中的研究 [J]. *实用医学杂志*, 2012, 28(18): 3126-3128.
- [5] 丁红, 沈文, 李娜, 等. 声脉冲辐射力成像技术无创检测慢性肝纤维化的初步研究 [J]. *上海医学影像*, 2009, 18(12): 81-83.
- [6] SPOREA I, VLAD M, BOTA S, et al. Thyroid stiffness assessment by acoustic radiation force impulse elastography (ARFI) [J]. *Ultraschall in der Medizin-European Journal of Ultrasound*, 2011, 32(3): 281-285.

(2015-07-20 收稿)